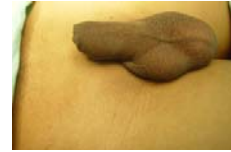

ESCROTO AGUDO



DR. ALFONSO DE SILVA GUTIERREZ

DEFINICION:

El escroto agudo es un síndrome caracterizado por la presencia de dolor súbito, aumento de volumen, edema y eritema de la bolsa escrotal que se produce por diversas patologías del testículo o sus anexos. Es considerada una verdadera urgencia urológica debido a sus posibles diagnósticos etiológicos.

Puede presentarse a cualquier edad, aún durante la vida intrauterina, sin embargo, es mas común de la época de recién nacidos hasta los 25 años.

ETIOLOGIA:

La causa mas severa de escroto agudo es la **torsión testicular** y la que representa una de las urgencias urológicas con mayor grado de prioridad en su estudio y manejo. SIEMPRE deberémos de pensar en ella como primer diagnóstico y de ahí partir a diagnósticos diferenciales ya que de no actuar en forma pronta podría perderse la gónada debido a su falta de flujo sanguíneo.

Clasificación de acuerdo a su fisiopatología:

1.- Vasculares:

- Torsión Testicular
- Torsión de Apéndices Testiculares
- Infarto testicular.

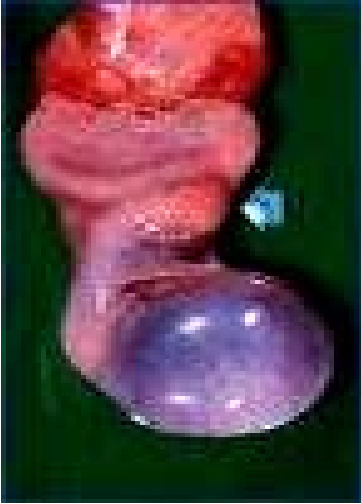2.- Infecciosas:

- Orquitis
- Orquiepididimitis
- Gangrena de Fournier

3.- Traumáticas:

- Hematocele ruptura testicular.
- Avulsión testicular.

TORSION TESTICULAR:



Consiste en la rotación axial del cordón espermático sobre sí mismo, ocasionando obstrucción al flujo sanguíneo del testículo y el epidídimo. Puede presentarse desde la vida intrauterina lo que condicionaría que el bebe naciera con ausencia de testículo en bolsa escrotal por atrofia del mismo siendo necesario en esos casos realizar diagnóstico diferencial contra criptorquidea o ectopia testicular.

La edad mas frecuente de presentación oscila entre los 12 y los 20 años de edad, siendo la causa mas común de perdida gonadal a dicha edad ya que lamentablemente se prolonga la espera generada entre el inicio de los síntomas y el recibir atención médica adecuada, hecho derivado primeramente de que en la mayoría de los casos la torsión testicular se presenta durante la noche y la familia del paciente no se piensa en dicho diagnóstico manejándolo en su domicilio a base de analgésicos o antiinflamatorios para acudir horas mas tarde (por la mañana) al hospital para recibir la atención médica. Otra causa del retraso en el manejo de dicha patología aunque afortunadamente la menos frecuente, es el retraso en el diagnóstico por parte del médico tratante por desconocer el manejo de la misma.

La viabilidad de la gónada es directamente proporcional al tiempo de isquemia, siendo que esta es posible antes de las 8 hrs de acontecida en el 90% de los casos y solo en el 10% de los mismo cuando se actúa entre las 8 a 12 hrs de ocurrida. Esto también se modifica de acuerdo al número de vueltas que presente el cordón sobre su eje.

Primero existe oclusión del flujo venoso y linfático causando edema tumefacción y posteriormente se obstruye el flujo arterial. Durante las primeras 4 a 6 horas presenta daño sobre las espermatogónias y a las 10 horas daño irreversible sobre las células de leydig.

Existen dos tipos de torsión testicular: la extravaginal que es frecuente en la edad pediátrica neonatal y la intravaginal que es la que se presenta en la juventud. La etiología deriva de una alteración en los medios de fijación testicular, así como por presentar cordones espermáticos muy largos con gran movilidad. Ante algún movimiento brusco de actividad física podría girarse el testículo comprimiendo su circulación o durante el sueño en la fase de moore en que existe el movimiento rápido ocular y el cremaster experimenta movilidad pudiendo girarse la gónada y producirse la torsión. Existen episodios de torsión y distorsión en algunos de los casos y en estos se presenta sintomatología en forma intermitente. El testículo izquierdo se gira en sentido de las manecillas del reloj mientras que el derecho se gira en contra del sentido de las manecillas del reloj.

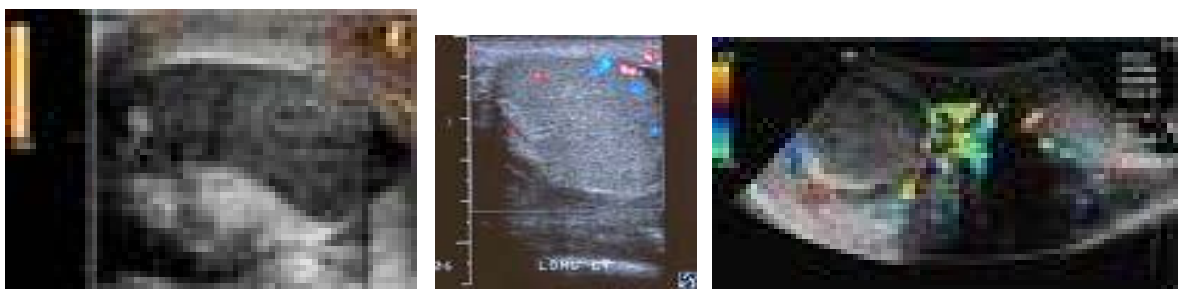
DIAGNOSTICO:

El cuadro clínico se caracteriza por la presencia de dolor súbito intenso localizado en la bolsa escrotal el cual tiene irradiación hacia la región inguinal ipsilateral, puede acompañarse de náuseas y vómito. A la exploración física podemos encontrar como primeros signos: horizontalización del eje testicular, interiorización del epidídimo, doloroso, la maniobra de Prehn y el reflejo cremastérico son negativa, posteriormente se presenta aumento de volumen del testículo, edema y eritema escrotal progresivo que posteriormente dificultará la identificación de las estructuras intraescrotales a la palpación.

ESTUDIOS DE IMAGEN:

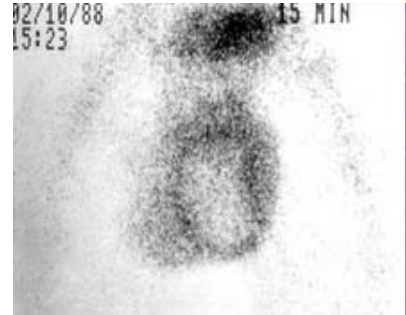
El ultrasonido doppler duplex color (UDDC) es el estudio de imagen por excelencia, es rápido económico y se cuenta con él en todos los centros de atención médica urológica permitiendo valorar la circulación en el cordón espermático así como a nivel testicular identificar la morfología de todas las estructuras intraescrotales. Una ausencia de flujo a nivel testicular nos indica una posible torsión testicular.

El ultrasonido testicular convencional no ofrece ninguna información útil en el caso de una torsión testicular.

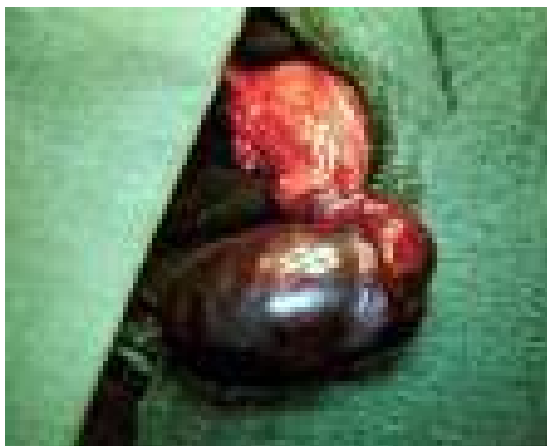

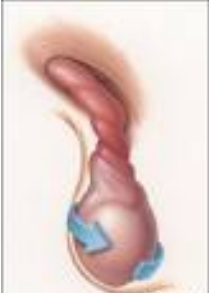El gamagrama testicular es otra opción para evaluar la captación del radionúclido por parte del parénquima testicular, de no ser así estaríamos confirmando la sospecha diagnóstico de torsión testicular.

Es un estudio difícil de realizar, es invasivo y de alto costo por lo que no se traduce en una apropiada opción en nuestro medio.



IMPORTANTE: EL CONTAR CON ALGUN ESTUDIO DE IMAGEN QUE APOYE EN CONFIRMAR O DESCARTAR UN DIAGNOSTICO DE TORSION TESTICULAR ES DE SUMA IMPORTANCIA, SIN EMBARGO EL NO CONTAR CON DICHOS ESTUDIOS NO DEBERA RETRAZAR UNA EXPLORACIÓN QUIRURGICA ANTE LA SOSPECHA CLINICA DE ESTA PATOLOGIA





TRATAMIENTO:

Dependerá de la viabilidad de la gónada, esto es el tiempo transcurrido de isquemia para que se produzca hemorragia, pérdida celular y necrosis.

ANTES DE 8 HRS

El tratamiento consiste en la exploración quirúrgica por medio de una incisión a nivel escrotal una vez expuesto el testículo se procede a realizar la distorsión manual y a la aplicación de compresas de solución salina tibia en espera de su recuperación de lograrse esta se procede a realizar la orquidopéxia de dicha gónada y del contralateral, de no existir viabilidad testicular se realiza la orquitectomía y se realiza orquidopexia contralateral.

DE 8 a 12 hrs:

Deberá realizarse la exploración escrotal explicando al paciente y familiares la poca oportunidad de recuperar dicha gónada y se realiza el procedimiento antes mencionado.

DESPUES DE 12 HRS:

No es una urgencia quirúrgica dada la poca oportunidad de viabilidad testicular se procede a la o exploración en forma programada realizando el procedimiento anteriormente descrito.

FLUJOGRAMA DEL DIAGNOSTICO Y MANEJO DE LA TORSION TESTICULAR:

